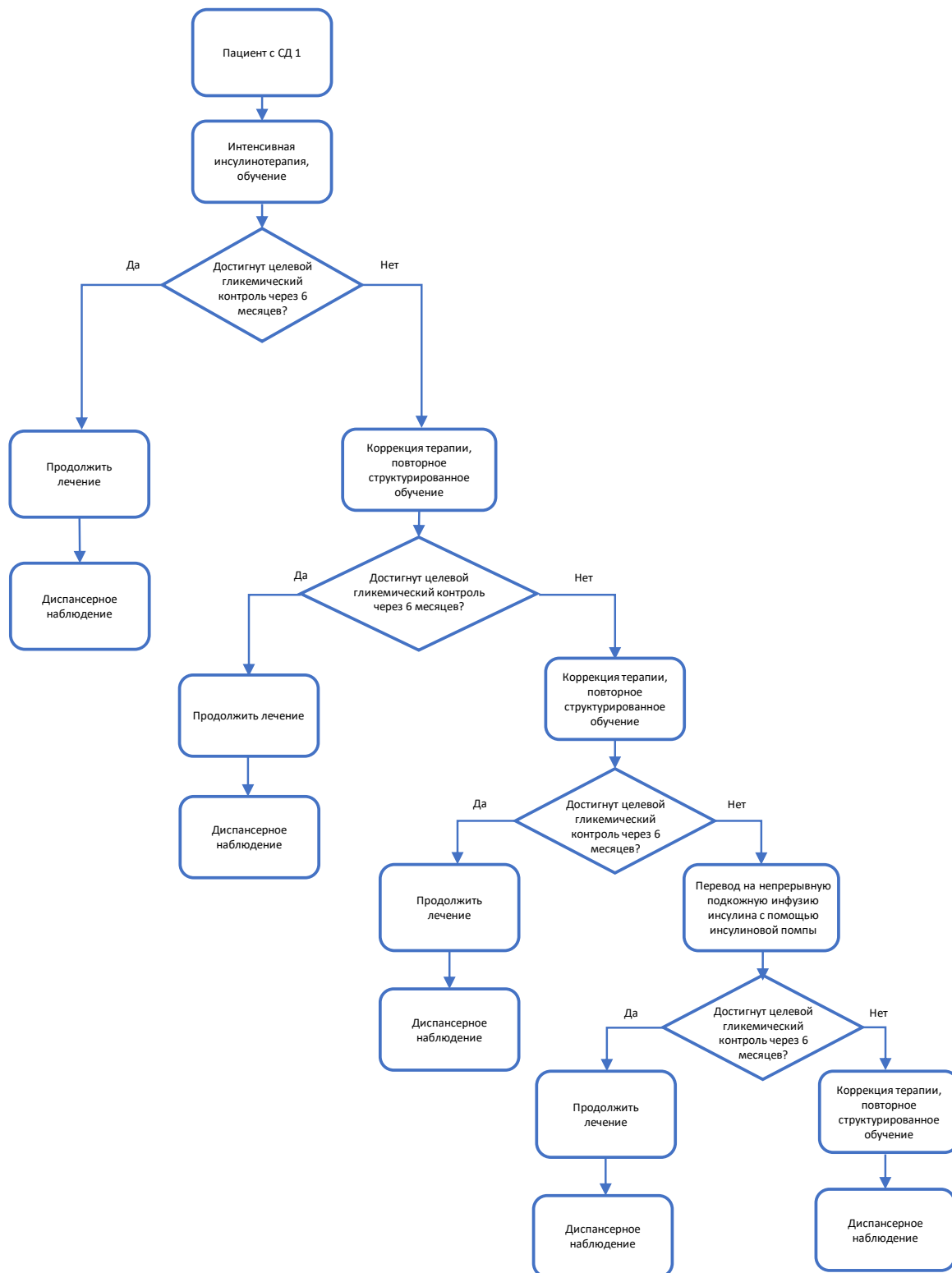
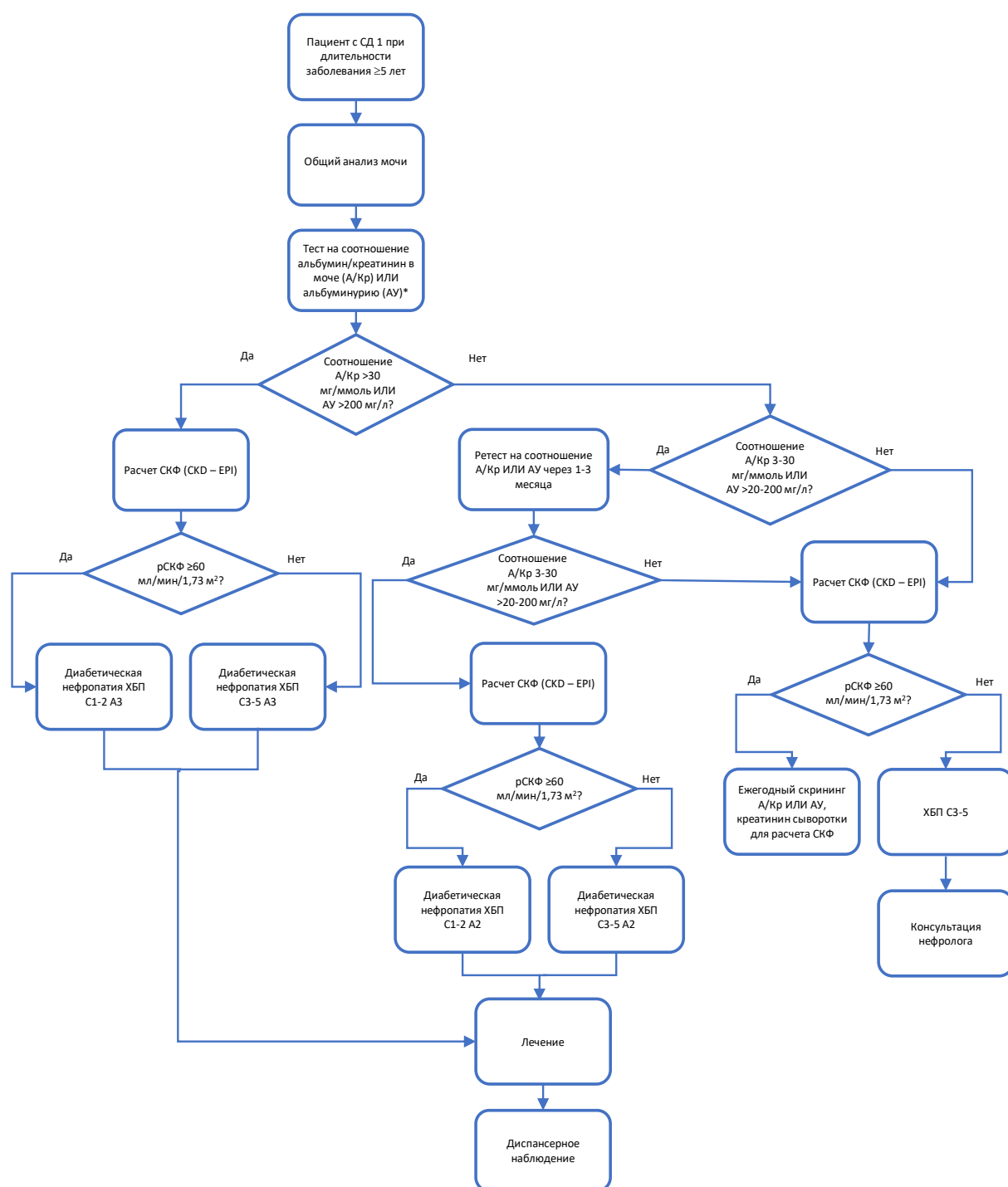


Приложение Б. Алгоритмы действий врача

Сахарный диабет 1 типа

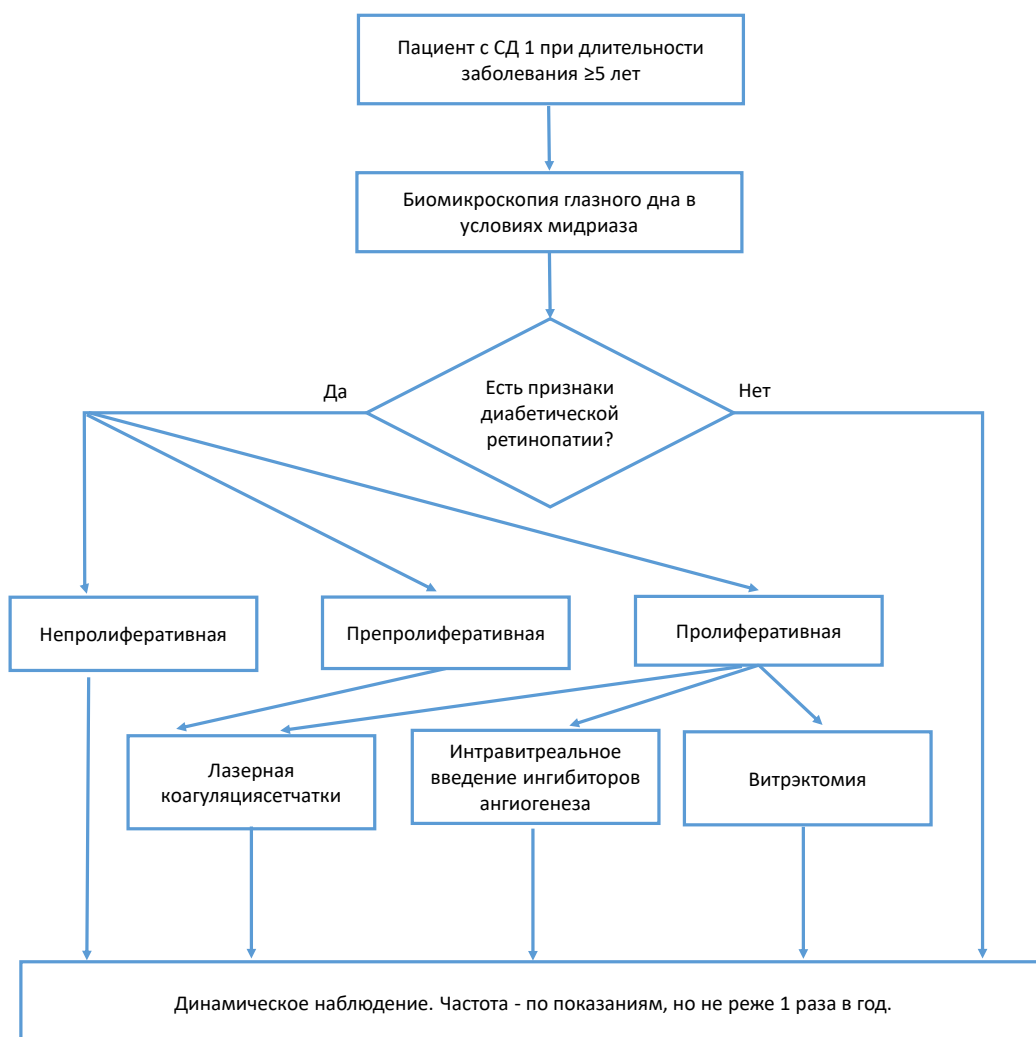


Сахарный диабет 1 типа с поражением почек

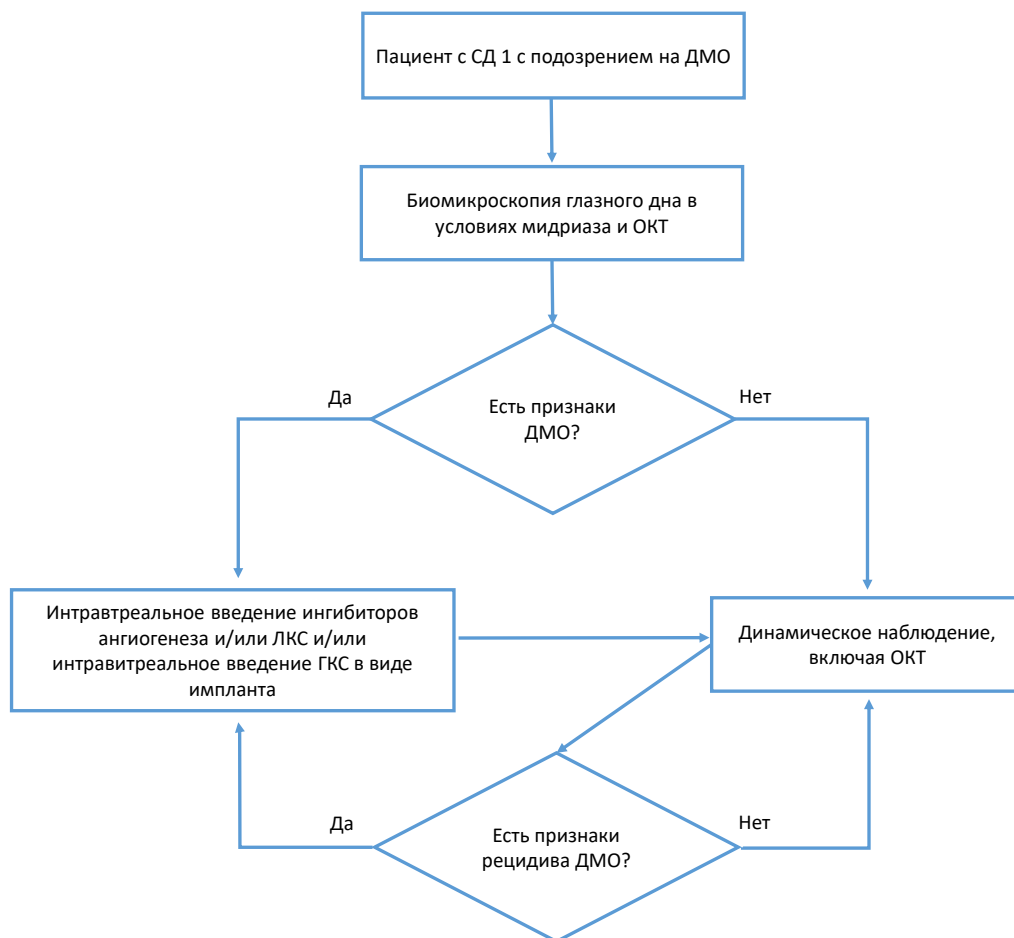


* Количественными методами

Сахарный диабет 1 типа с диабетической ретинопатией



Сахарный диабет 1 типа с диабетическим макулярным отеком (может быть при любой стадии диабетической ретинопатии)



ДМО – диабетический макулярный отек, ОКТ – оптическая когерентная томография, ЛКС – лазерная коагуляция сетчатки, ГКС - глюкокортикоиды

Сахарный диабет 1 типа с болевой диабетической нейропатией

