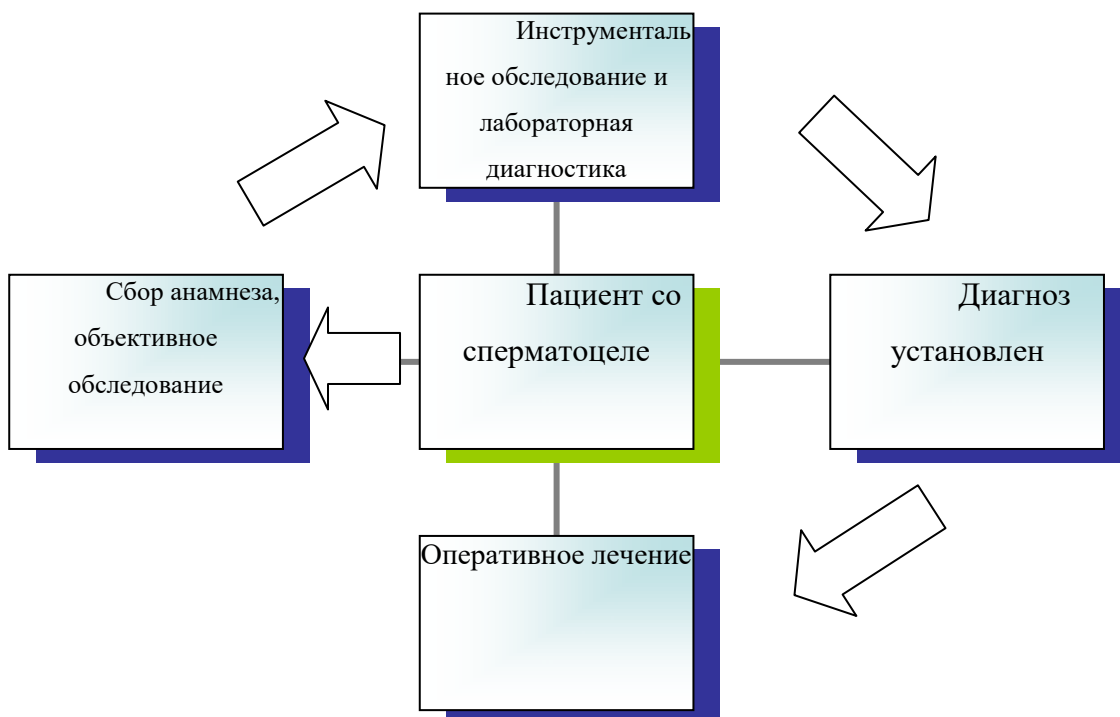


Приложение Б. Алгоритмы действий врача



Приложение В. Информация для пациента

Эпидидимальные кисты (ЭК), или кисты придатка яичка, являются доброкачественными образованиями, располагающимися чаще всего в области головки придатка яичка. Семенные кисты придатка яичка встречаются достаточно часто, их доля составляет до 7% в структуре всех выявляемых объёмных образований органов мошонки. ЭК – полостные образования, содержащие серозную жидкость [17]. Сперматоцеле представляет собой соединительнотканную полость, связанную с придатком, выстланная изнутри цилиндрическим эпителием. Отличительным признаком сперматоцеле и кисты придатка является характер внутреннего содержимого этих образований

Приложение Г1-ГN. Шкалы оценки, вопросники и другие оценочные инструменты состояния пациента, приведенные в клинических рекомендациях

Шкалы оценки и другие опросники не применяются.